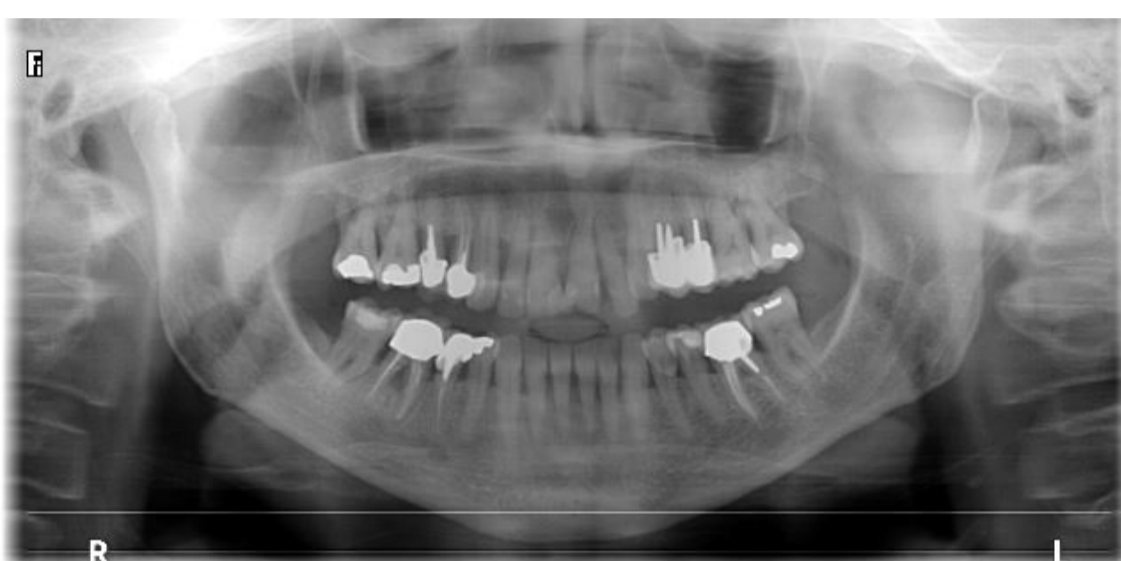

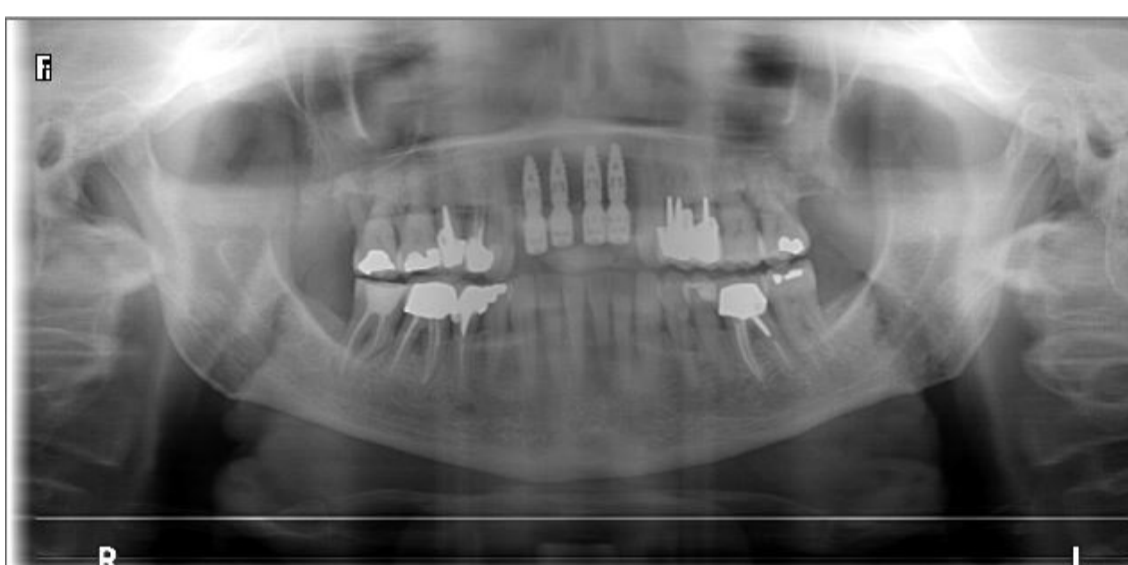
Cas clinique :

- Madame X se présente en consultation pré implantaire avec une parodontite affectant le bloc incisif maxillaire supérieur.
- Afin de retrouver une stabilité au niveau des implants un comblement osseux avec technique du PRGF sera réalisé.
- Une prothèse avec mise en charge immédiate sur implant a été mise en place le jour même.

Radio panoramique pré chirurgicale



Radio panoramique post chirurgicale



Notre cas en images :

