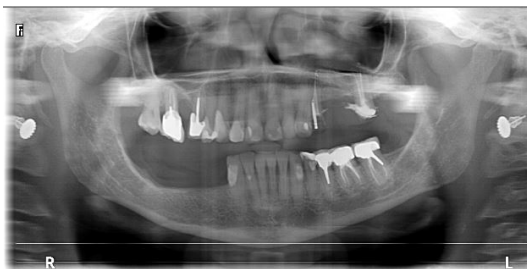

**NEWSLETTER iClinique : Juillet 2018 #2**  
**IMPLANTATION IMMEDIATE SUR CRÊTE FINE**

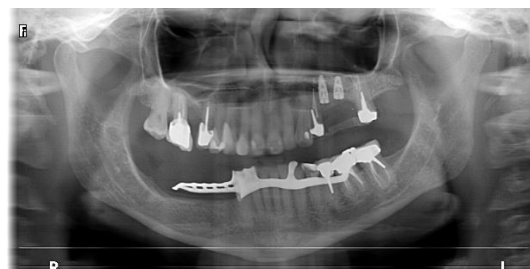
**Cas clinique :**

- Madame X se présente en consultation pré implantaire après avoir déjà extrait les dents en position 25 et 26.
- La hauteur d'os est favorable à la pose d'implants mais nous remarquons une atrophie osseuse en largeur.
- La technique du SPLIT sera utilisée afin de mettre en place les deux implants et de gagner du volume au niveau de la crête alvéolaire.

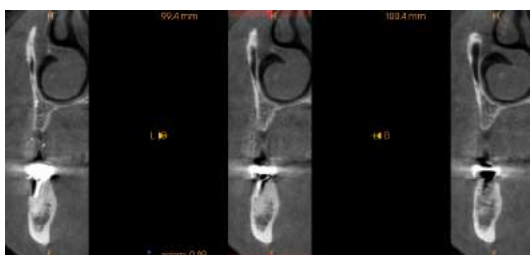Radio panoramique pré chirurgicale



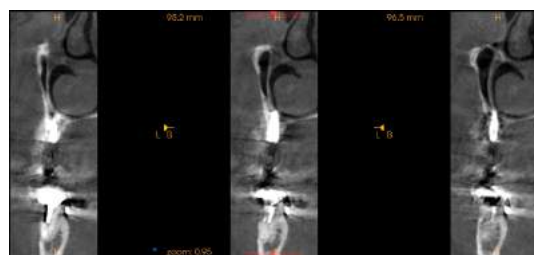Radio panoramique post chirurgicale

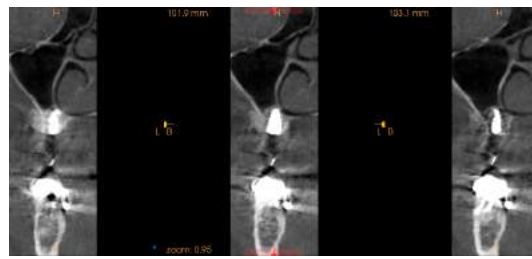
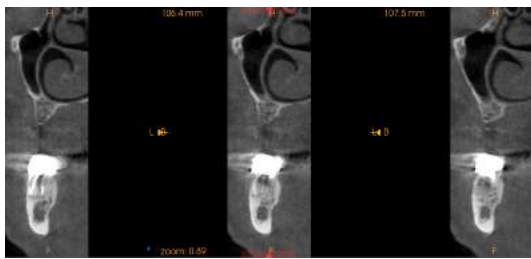

Coupes scanner pré intervention

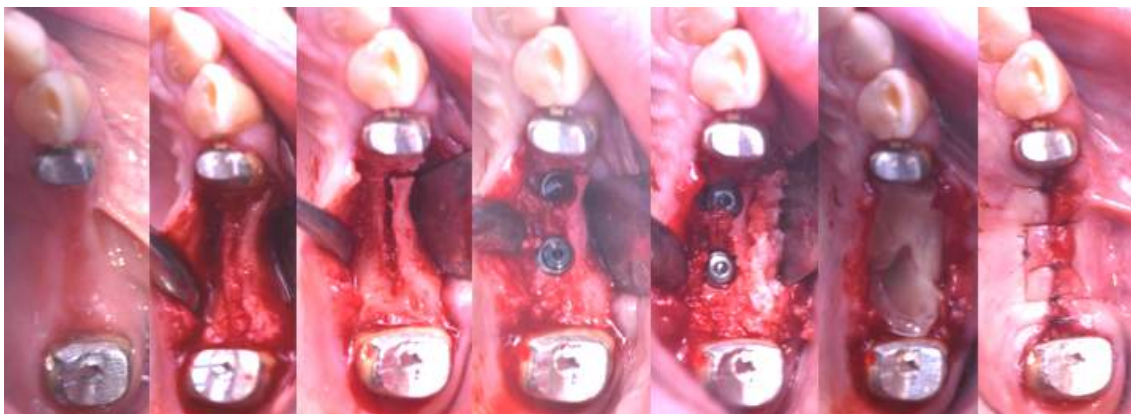
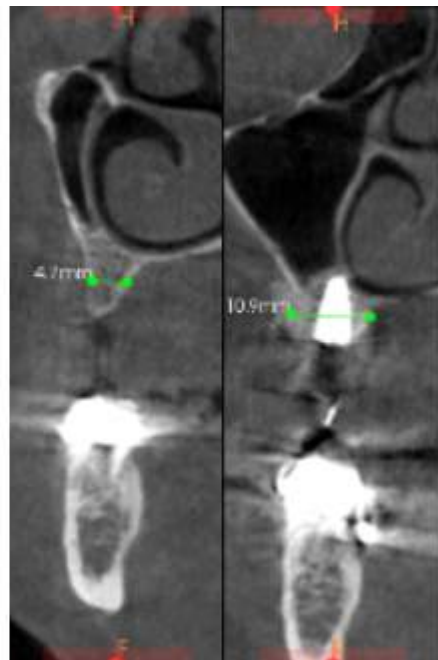
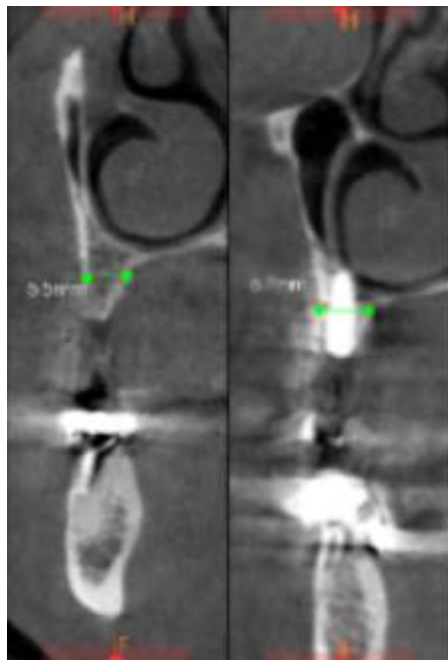


Coupes scanner post intervention





Gain du volume osseux après séparation de la crête osseuse par technique du SPLIT et comblement avec PRGF.



Chirurgie buccale - Chirurgie pré implantaire - Chirurgie implantaire - Chirurgie parodontale - Parodontologie médicale - Tabacologie