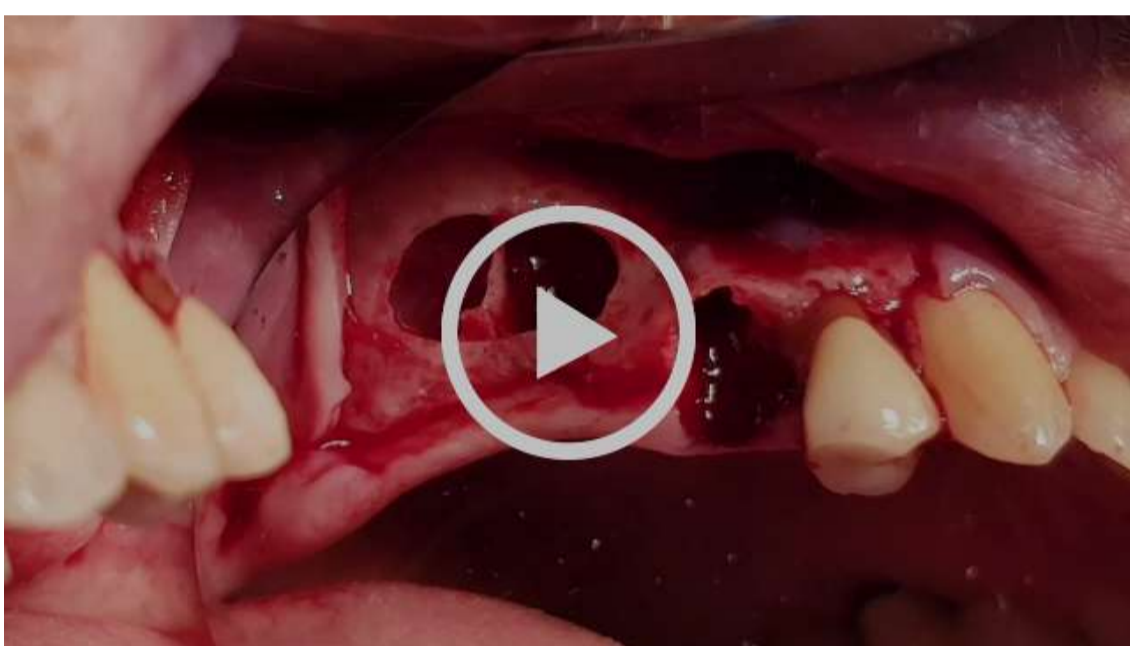

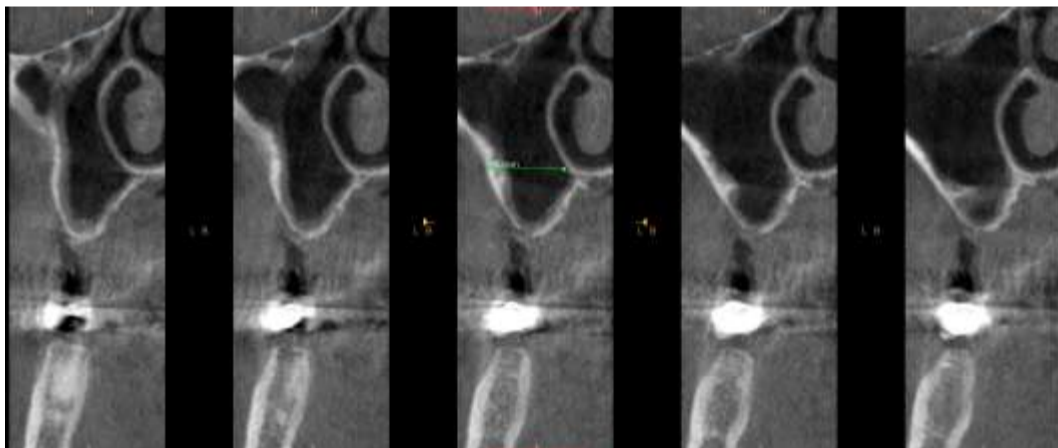
#### Cas clinique :

- Monsieur X se présente en consultation pour la mise en place d'implants secteur 2.
- L'extraction de la racine en position 25 est réalisée.
- Cas rare après ouverture de la fenêtre, une cloison osseuse la sépare en deux parties.
- Une élévation sinusienne est nécessaire dans un premier temps avec comblement osseux et technique du PRGF, nos implants seront mis en place après 6 mois de cicatrisation.



<https://youtu.be/Gdi72ZpPXkA>

Coupe scanner pré opératoire.



Coupe scanner post opératoire.

