



# Clinique

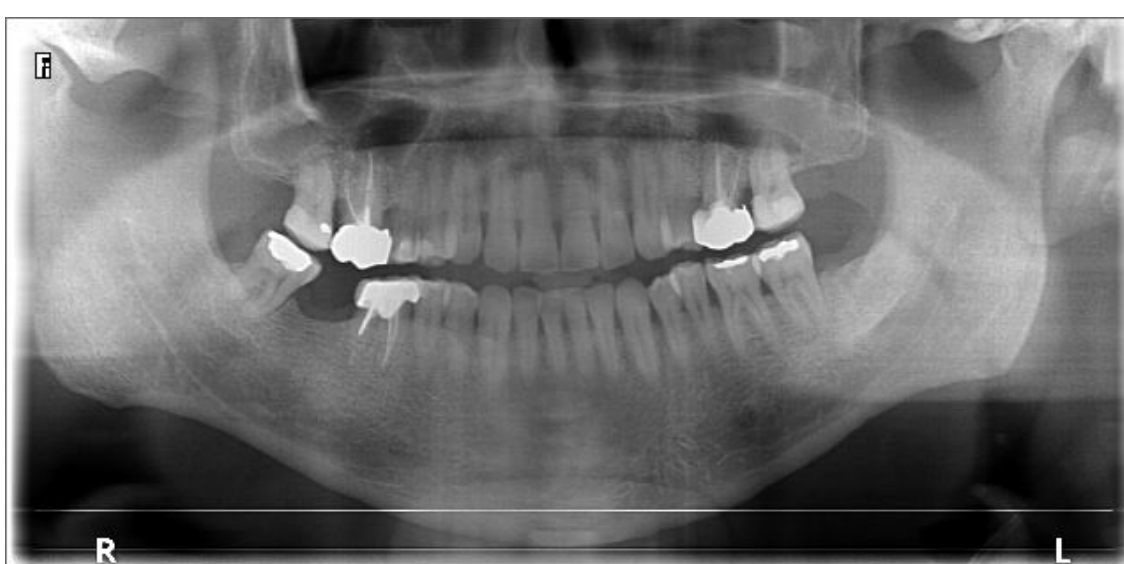
## NEWSLETTER iClinique : Avril 2019

Mise en place d'un implant avec greffe de conjonctif.

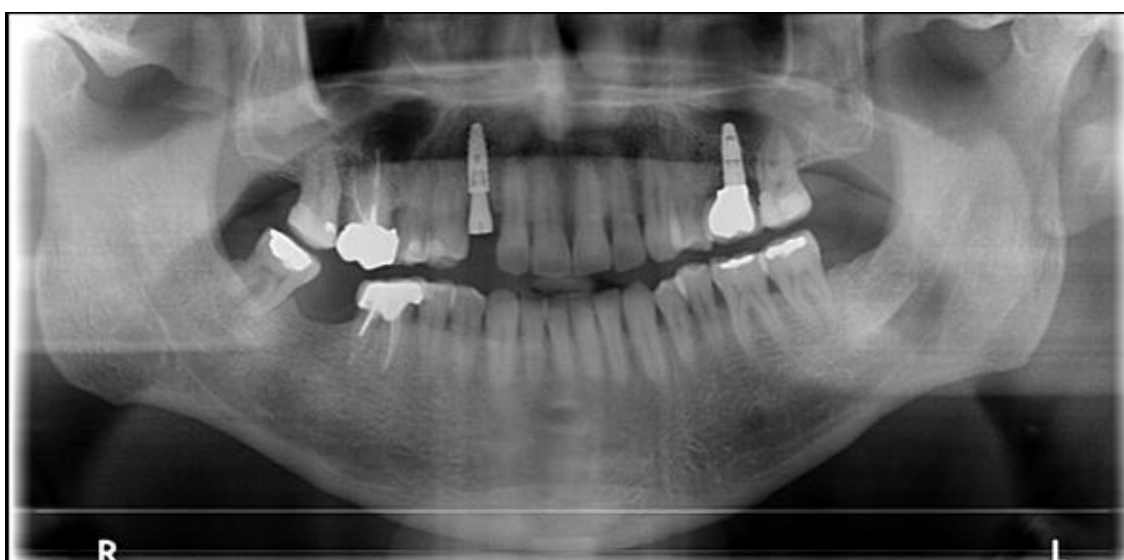### Cas clinique :

- Monsieur X se présente en consultation pré-implantaire pour remplacer la dent en position 13 qui n'est plus conservable dû à un foyer infectieux.
- L'extraction de la dent est réalisée associée à un curetage alvéolaire.
- Afin de retrouver une stabilité au niveau de l'implant un comblement osseux avec technique du PRGF est nécessaire.
- Une greffe de conjonctif enfoui est réalisée durant la même séance afin d'aménager l'épaississement tissulaire en préparation de la future prothèse sur implant.
- Une couronne provisoire avec mise en charge immédiate est posée après l'intervention.
- Un temps de cicatrisation de cinq mois sera requis avant la prise des empreintes.

### Radio panoramique pré chirurgicale



### Radio panoramique post chirurgicale



### Notre cas en images :

