



# iClinique

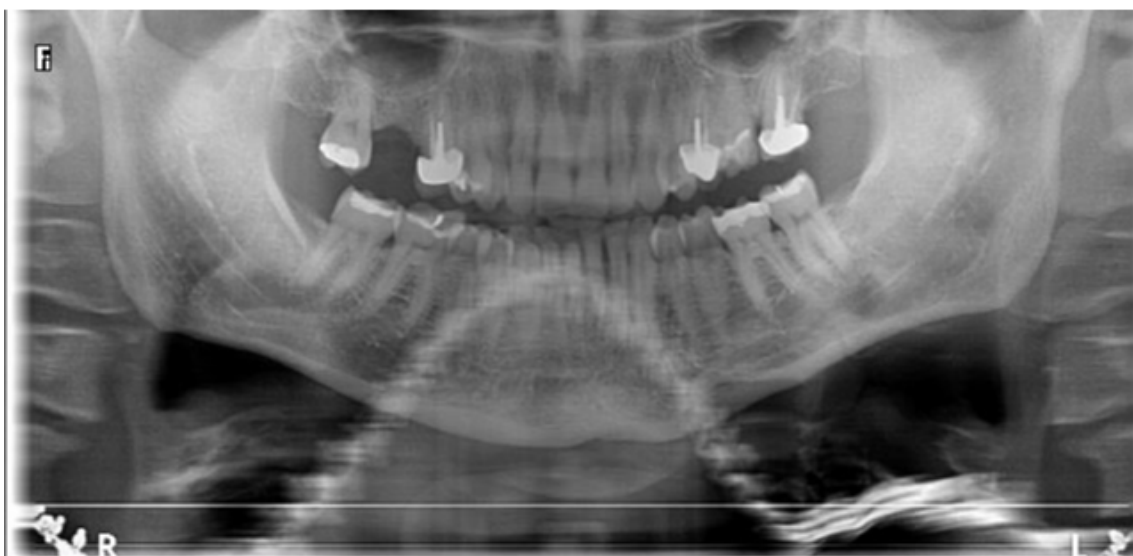
## NEWSLETTER iClinique : Février 2019

Mise en place d'un implant avec élévation sinusienne

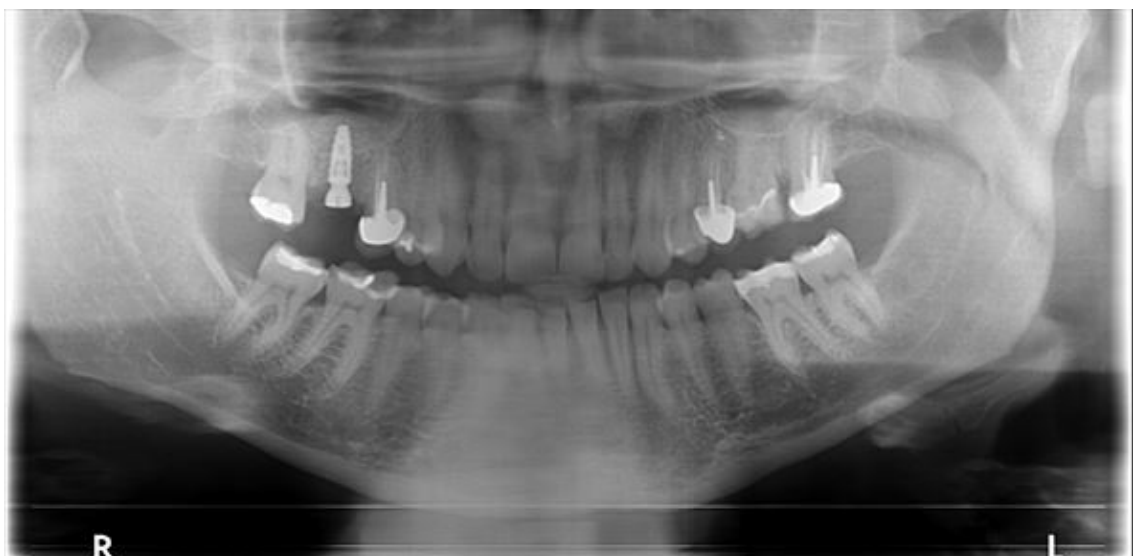
### Cas clinique :

- Madame X se présente en consultation pré implantaire pour remplacer sa dent en position 16 absente.
- Afin de retrouver une stabilité au niveau de l'implant une élévation sinusienne par technique du summers, accompagnée d'un PRGF sont nécessaires.
- Un temps de cicatrisation de cinq mois sera requis avant la prise des empreintes.

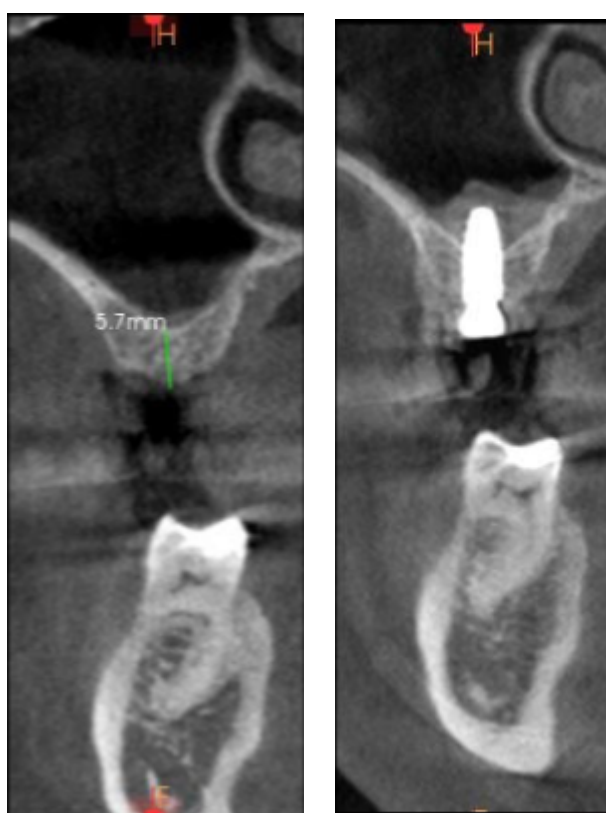### Radio panoramique pré chirurgicale



### Radio panoramique post chirurgicale



### Coupe scanner pré et post chirurgicale



### Notre cas en images :

