

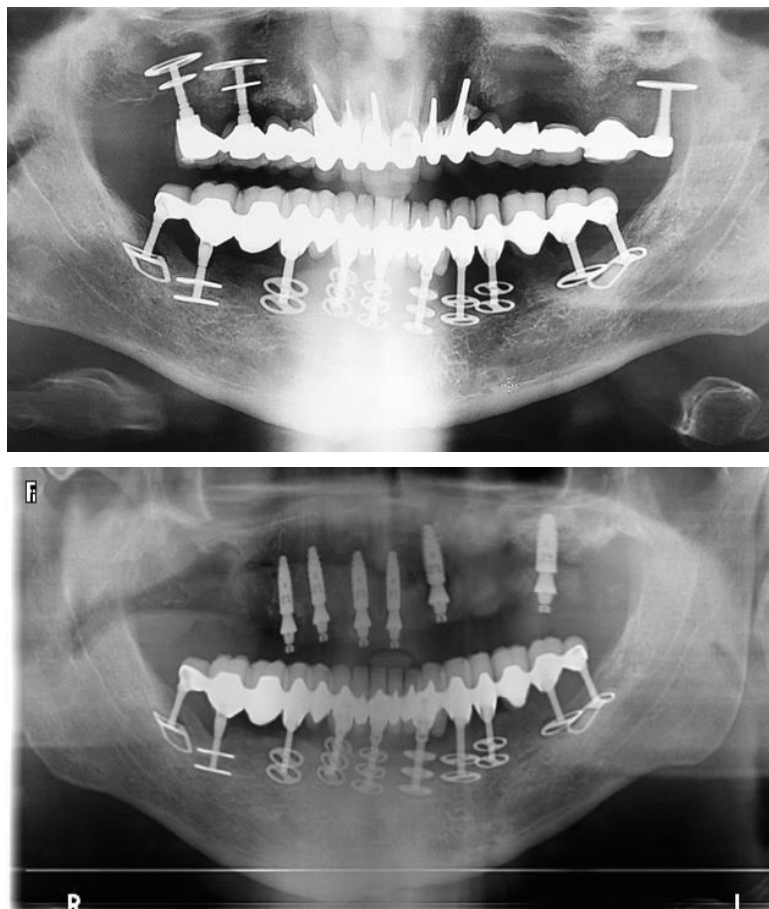
**NEWSLETTER iClinique : Septembre 2018 #1**  
**COMPLET MAXILLAIRE SUPERIEUR**

---

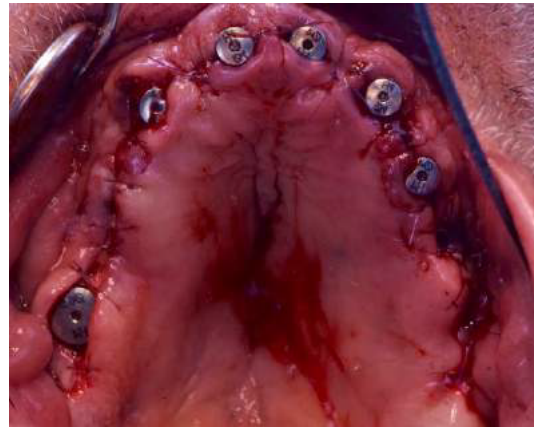
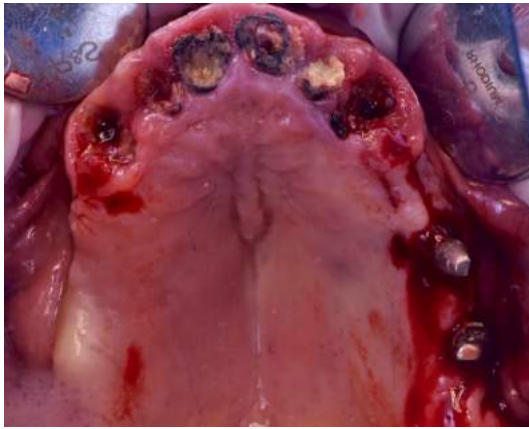
**Cas clinique :**

- Monsieur X se présente en consultation pré implantaire suite à une mobilité au niveau de son bridge maxillaire supérieur sur implantdisk.
  - L'extraction du bridge et des implants doit être pratiquée tout en conservant le maximum de volume osseux.
  - La mise en place des implants est réalisée accompagné d'un comblement osseux avec technique du PRGF.
  - Un bridge provisoire sur implant est mis en place dans la même journée.
- 

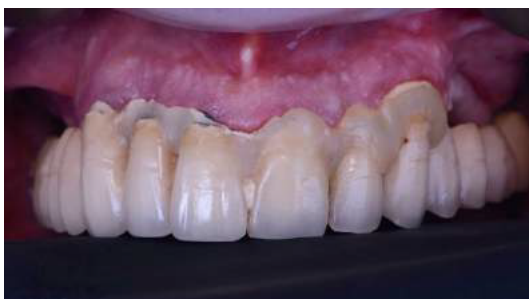**Radio pré chirurgicale**



Notre cas en images :



Bridge AVANT l'intervention



Bridge APRES l'intervention

