

Photo avant traitement

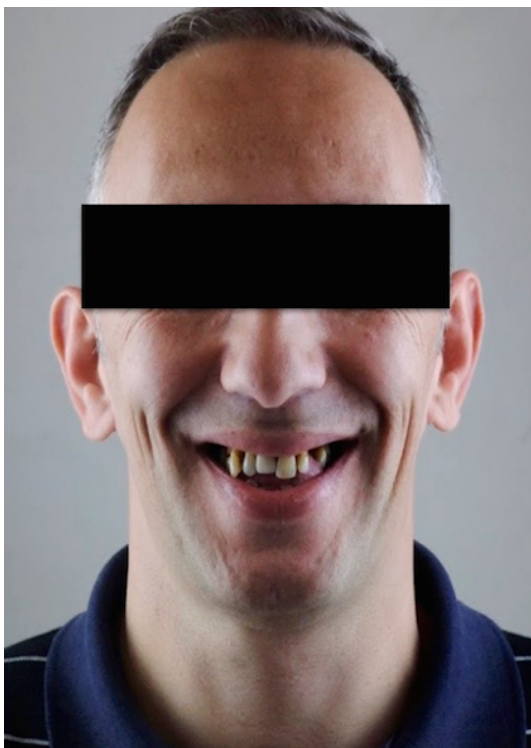

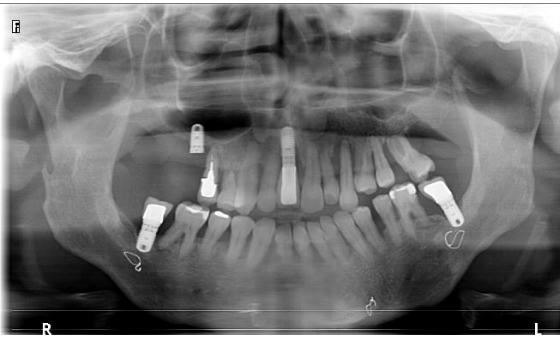
Photo post traitement



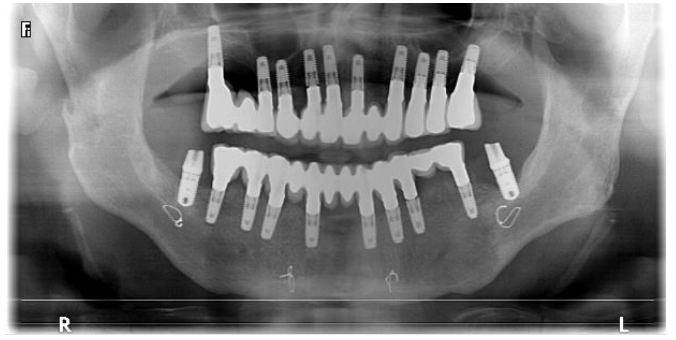
Cas clinique :

- Patient de 43 ans en bonne santé présentant une parodontite sévère en phase terminale avec perte des tissus gingivaux et osseux.
- Deux séances d'assainissement sont réalisées en amont de l'intervention et l'arrêt du tabac est indispensable.
- L'extraction des dents est réalisée avec curetage alvéolaire. Mise en place de 10 implants au maxillaire supérieur et de 8 implants au maxillaire inférieur.
- Une réhabilitation osseuse est réalisée avec de l'OST Développement qui nous amène à un remodelage du squelette osseux complet et permanent.

Radio panoramique pré chirurgicale



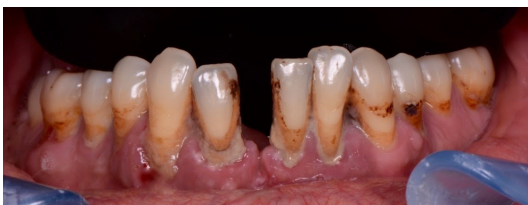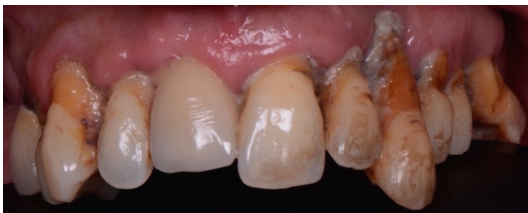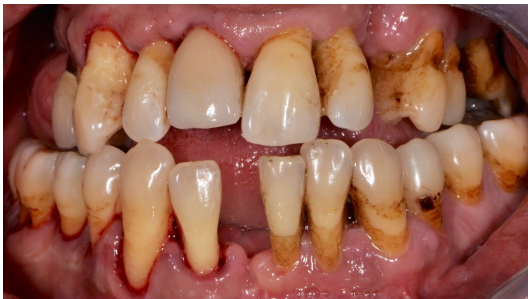Radio panoramique post chirurgicale



Les avantages de la mise en charge immédiate :

1. Retrouver un sourire esthétique durant toute la phase de cicatrisation.
2. Remodelage des tissus mous.
3. Se familiariser à une nouvelle occlusion.

Photos pré traitement



Photos post traitement

